



La Implantología Sencilla Paso a Paso Edentulismo Parcial con Compromiso Estético

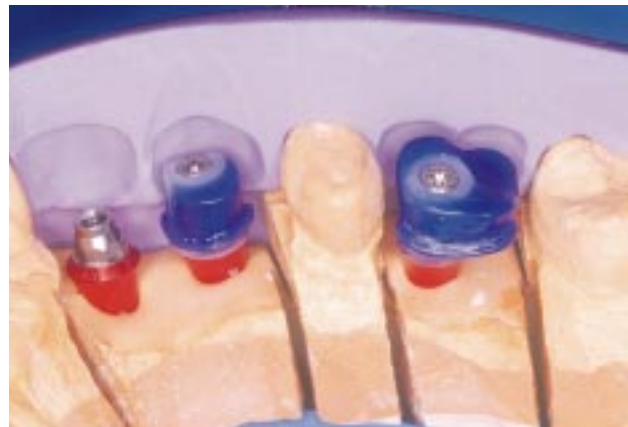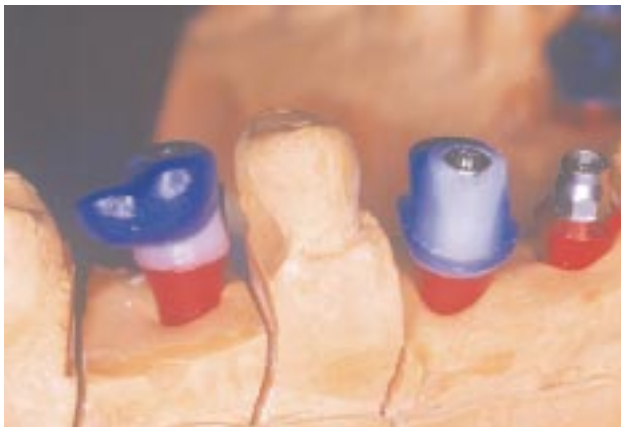
Fase Prostodóntica en el Laboratorio y en la Clínica (Parte II)

DR. JAVIER GARCÍA FERNÁNDEZ



Médico estomatólogo.
Doctor en Medicina y Cirugía.
Cirujano oral y maxilofacial.
Periodoncia e Implantología exclusivas.
Director de la Clínicae Gingiva. Madrid.

Imagen del encerado y su relación con las llaves de silicona en el lado derecho.



21

Debido a la falta de paralelismo en los implantes anteriores del lado derecho, se realizó un microfresado del muñón distal para igualar el paralelismo con el pilar del implante anterior.

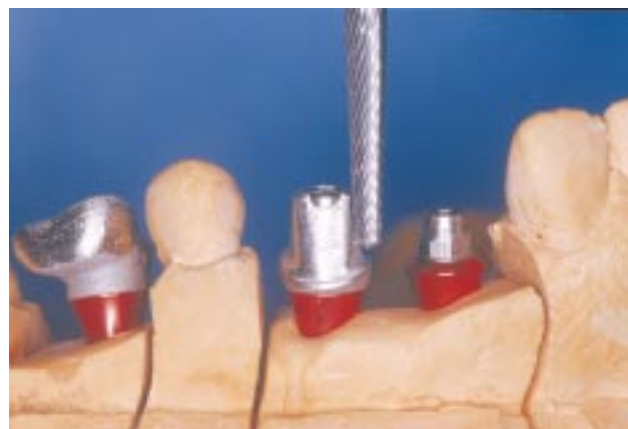
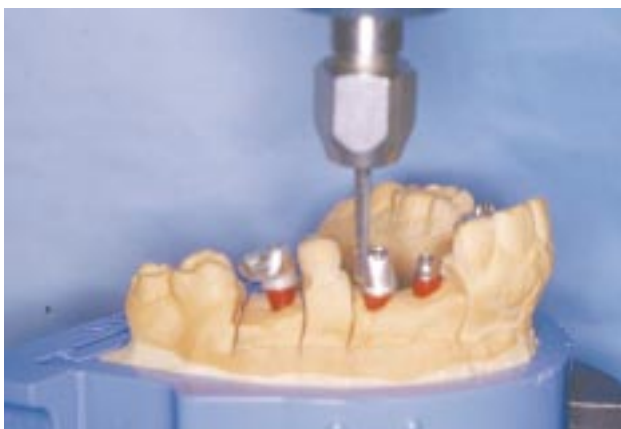


Imagen de los muñones una vez confeccionados. Todos los muñones son atornillados en la clínica para comprobar su ajuste y verificar la presencia de espacios oclusales adecuados.

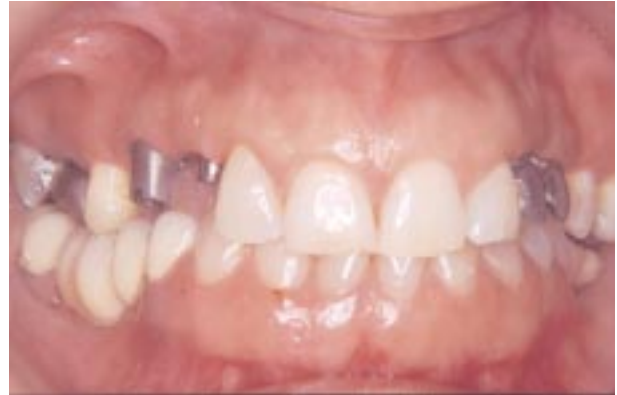
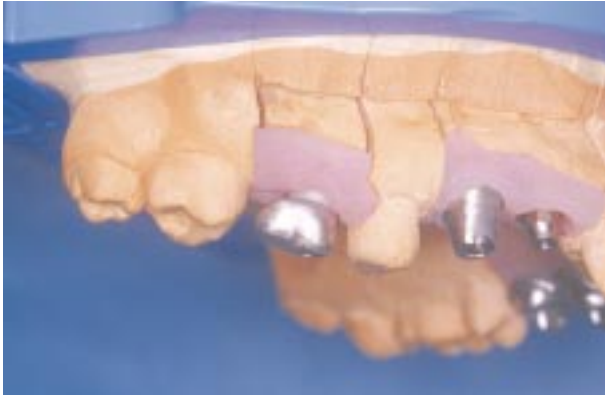
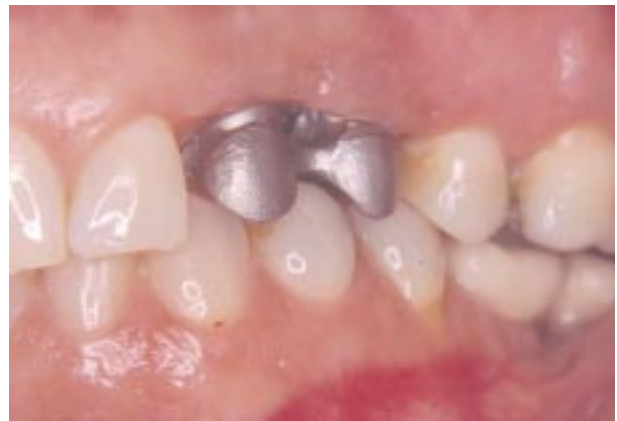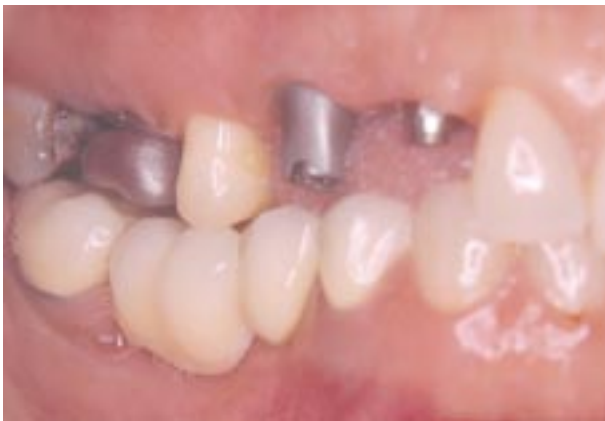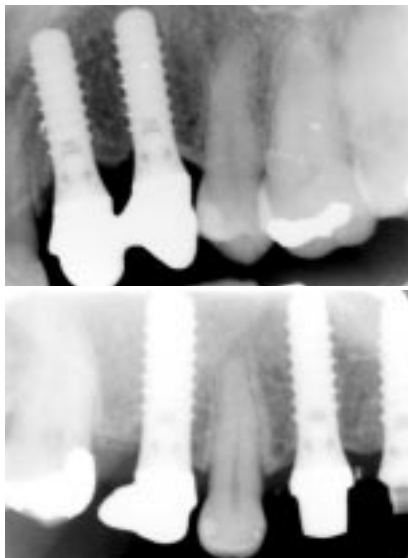Imagen en detalle de los muñones en los lados derecho e izquierdo. En este momento tomaremos un registro de cera de mordida...

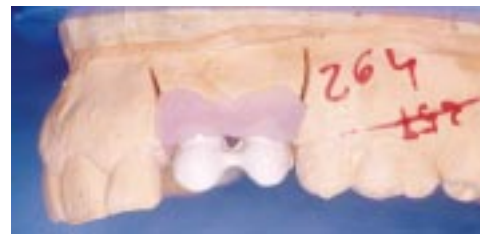


22

...y comprobaremos el ajuste de todas estas estructuras de los implantes con radiografías periapicales con técnica paralela.



Una vez ya en el laboratorio, se realizará un cubrimiento con opaquer para evitar la alteración del color que el metal podría ocasionar en el recubrimiento cerámico.



Se realiza el recubrimiento cerámico-anatómico de las piezas.

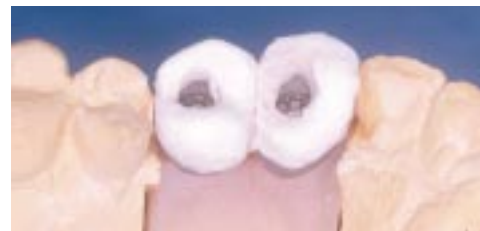

Imagen de las piezas del lado derecho una vez realizada la cocción de las porcelanas (en bizcocho).

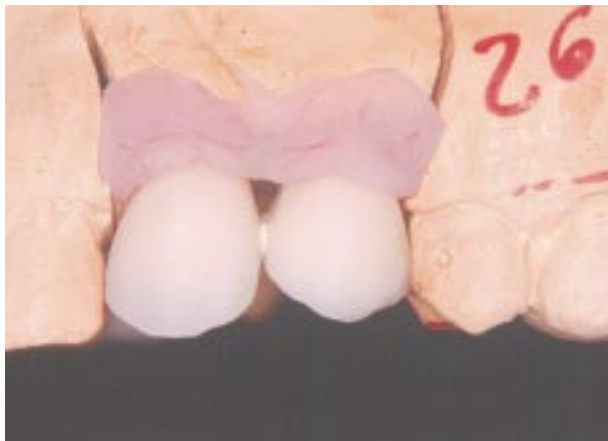

Imagen del recubrimiento cerámico previo a la cocción del primer molar.

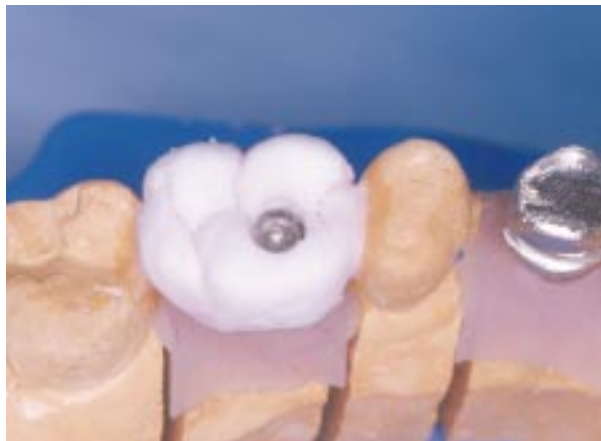
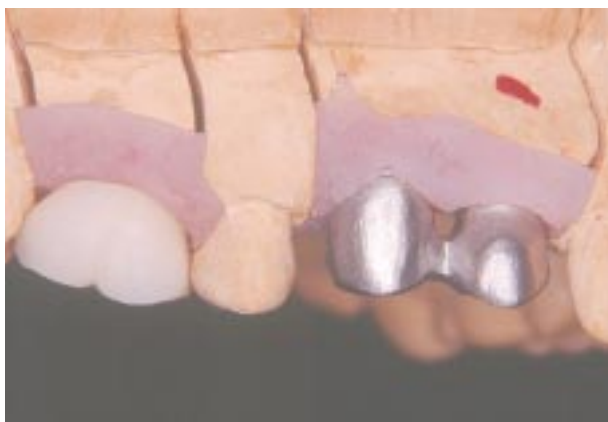
Imagen del recubrimiento cerámico una vez realizada la cocción. A nivel del 13 y del 14 se realizó una supraestructura metálica...



...que a su vez se prueba en boca y se realiza el mismo control radiológico para comprobar su ajuste.

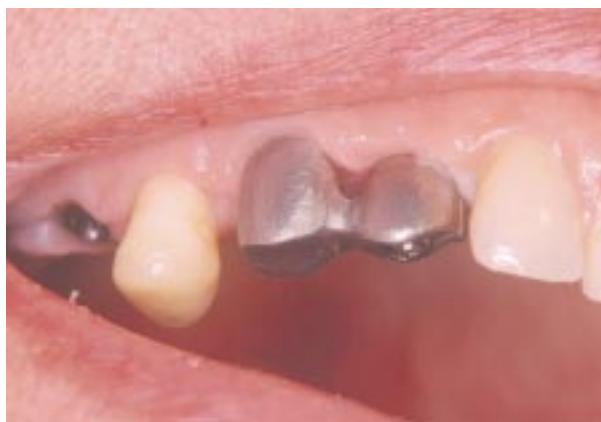
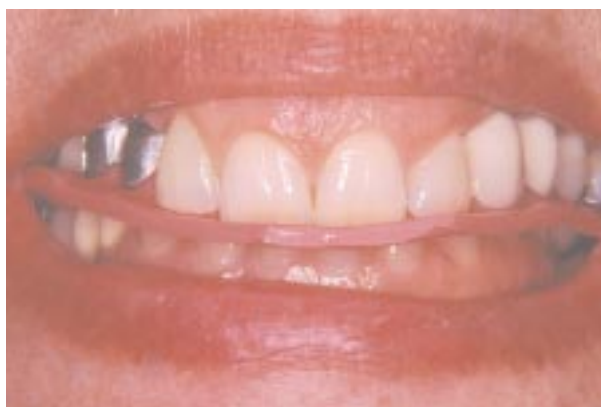
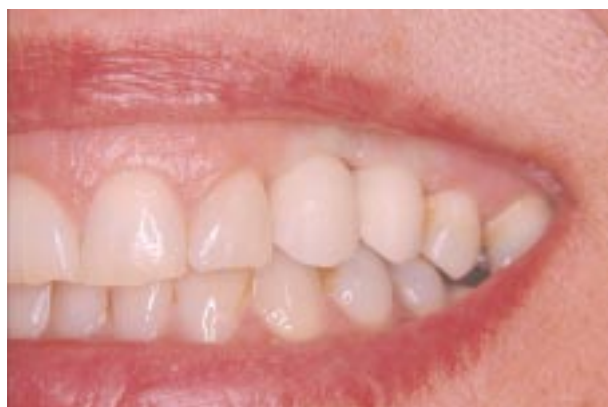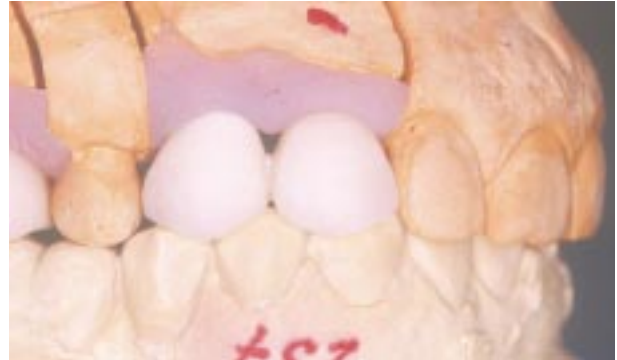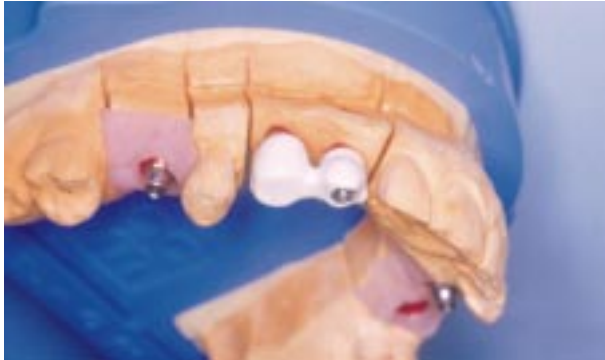Imagen de la prueba en bizcocho del lado izquierdo, verificándose el ajuste oclusal y comprobando el resultado estético del trabajo. En el lado derecho se tomará un registro de la oclusión con ceras de mordida.

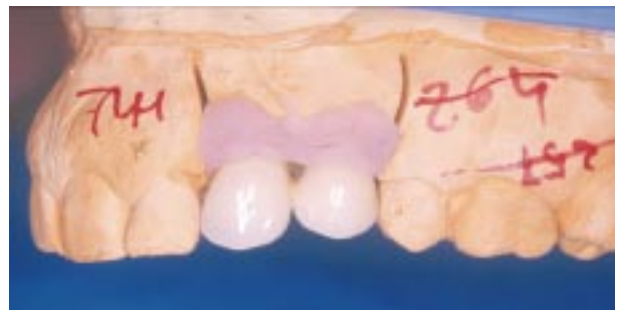
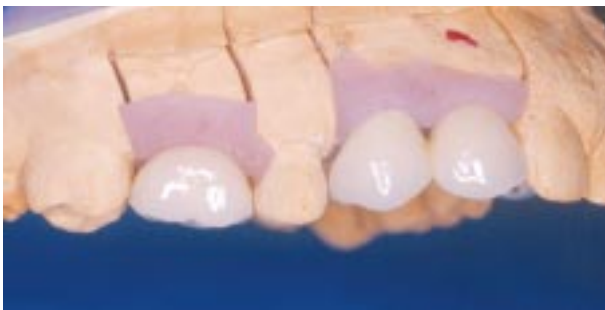


Una vez comprobado el ajuste, se termina el trabajo con el recubrimiento del lado derecho y se vuelve a probar en clínica (en bizcocho).

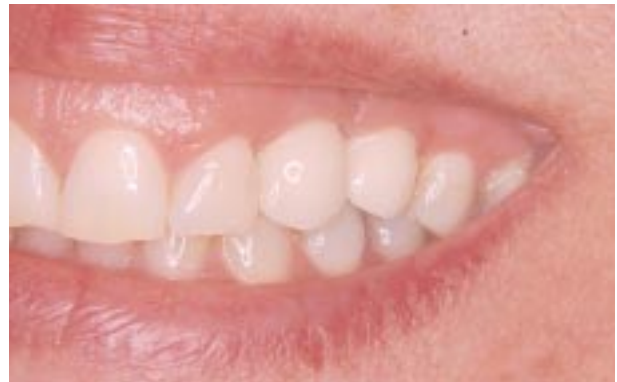
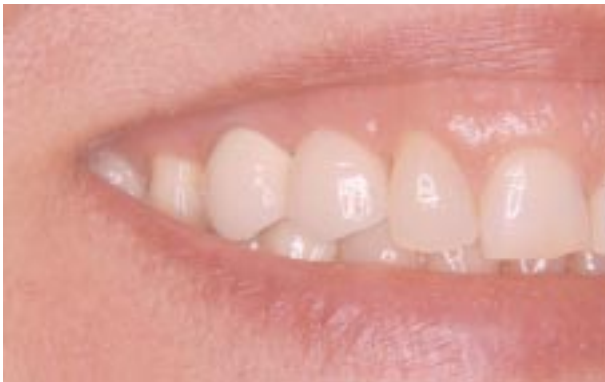
El laboratorio realizará por último el glaseado de las porcelanas (trabajo realizado por el laboratorio Ávila Mañas).

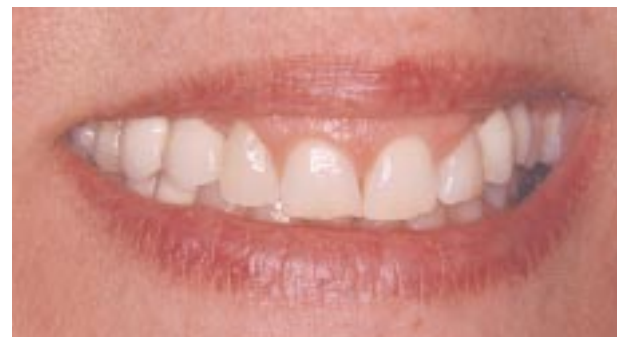
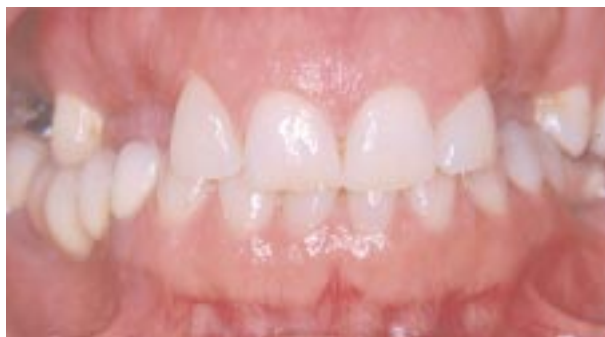
Los pilares Synocta serán atornillados a 35 Newtons y los tornillos de la supraestructura a 15 Newtons.

Imagen de la prótesis una vez terminado el trabajo.



Situación previa y final del caso clínico.



Agradecimientos:

a D. Antonio Ávila Mañas, por su colaboración en la realización de esta ficha clínica.